Manifestaciones bucofaríngeas de las dermatosis

E Piette
J Billet
C Beauvillain de Montreuil

Resumen. – *El término «dermatosis» es el nombre genérico de todas las afecciones de la piel. Por lo tanto, sólo se considerarán brevemente, en el marco otorrinolaringológico (ORL) de este artículo, las enfermedades que tienen manifestaciones bucofaríngeas, como las patologías alérgicas, las infecciones (bacterianas, virales y micóticas), las anomalías de la inmunidad y otros mecanismos de defensa, las anomalías de la pigmentación cutaneomucosa, las anomalías de la cinética y de la diferenciación celulares, las anomalías de la epidermis y de la coherencia epidermodérmica, las anomalías de la unión dermoepidérmica, de la dermis y de la hipodermis, las anomalías metabólicas y la patología del tejido conjuntivo y, por último, la patología de órganos o de sistemas.*

© 2000, Editions Scientifiques et Médicales Elsevier SAS, París. Todos los derechos reservados.

Introducción

Nombre genérico de todas las afecciones de la piel, el término «dermatosis» se aplica a un gran número de enfermedades que también presentan manifestaciones mucosas frecuentemente, tanto a nivel de la cavidad bucal como de la faringe. En el compromiso que hubo que adoptar para este corto capítulo, se han excluido sistemáticamente las afecciones específicas de los labios, de la lengua o de otra zona bucofaríngea, así como los numerosos síndromes, las malformaciones locales, los traumatismos (físicos, térmicos, químicos y medicamentosos) y los diferentes tumores benignos y malignos. Se excluyen también las enfermedades hematológicas tumorales.

La descripción de estas dermatosis no se hace a partir de síntomas clínicos elementales, sino que obedece a la clasificación nosológica que prevalece en dermatología moderna. Se insiste sobre las manifestaciones mucosas de interés ORL, eliminando, inevitablemente, la descripción de las afectaciones cutáneas. La bibliografía también se reduce a algunas obras recientes de referencia, que retoman a su vez muchas bibliografías.

Se considerarán sucesivamente las patologías alérgicas, las infecciones (bacterianas, virales y micóticas), las anomalías de la inmunidad y de los demás mecanismos de defensa, las anomalías de la pigmentación cutaneomucosa, las anomalías de la cinética y de la diferenciación celulares, las anomalías de la epidermis y de la coherencia epidermodérmica, las anomalías de la unión epidermodérmica, de la dermis y de la hipodermis, las anomalías metabólicas y las patologías del tejido conjuntivo y, por último, las patologías de órganos o de sistemas con manifestaciones cutaneomucosas.

Étienne Piette : *Agrégé, ancien professeur, université de Hong Kong, service de chirurgie maxillofaciale, plastique et reconstructrice, clinique Sainte-Élisabeth, 15 B, place L Godin, 5000 Namur, Belgique.*
Jacques Billet : *Ancien interne des Hôpitaux, ancien assistant des Hôpitaux, clinique de stomatologie et chirurgie maxillofaciale.*
Claude Beauvillain de Montreuil : *Professeur des Universités, service d'oto-rhino-laryngologie et de chirurgie cervicofaciale.*
Centre hospitalier régional universitaire, Hôtel-Dieu, BP 1005 Nantes cedex, France.

Patología alérgica bucofaríngea

Sólo algunas patologías alérgicas tienen manifestaciones bucofaríngeas.

ANGIOEDEMA

El angioedema puro o edema angioneurótico presenta una forma hereditaria y una forma adquirida. El angioedema adquirido, desde un principio subcutáneo, es frecuente. Firme, bastante bien delimitado, de tinte blancuzco, no pruriginoso, afecta selectivamente los párpados, los labios, la lengua y la faringe; desaparece en algunos minutos a algunas horas. La localización en la glotis puede ser grave. Las recidivas son ocasionales o regulares. Se asocia a menudo a una urticaria banal y presenta las mismas causas y los mismos mecanismos. La forma hereditaria tiene una transmisión autosómica dominante, pero el carácter hereditario no siempre es evidente; se debe a la ausencia de una proteína sérica específica, enzima inhibidora de la primera fracción del complemento (C_1-INH). Esta forma hereditaria presenta factores desencadenantes (los traumatismos, en particular las manipulaciones bucodentarias y el estrés o la ansiedad) y factores agravantes (las menstruaciones, los anticonceptivos de tipo estroprogestágenos). Esta forma hereditaria rara, que comienza en la infancia, se subdivide en una forma común (85% de los casos), con grado reducido de C_1-INH funcional y antigénicamente normal y una variante rara, con nivel normal o elevado de C_1-INH estructural y funcionalmente anormal, pero antigénicamente intacta. El edema subcutáneo es poco frecuente, habitualmente único; firme y a menudo doloroso, afecta a las extremidades, a la cara, a las vías aéreas (edema de la glotis) y a las vísceras. La historia clínica y la anamnesis diagnostican la forma adquirida; los niveles séricos de C_1-INH son normales. La forma hereditaria se diagnostica directamente por la medida inmunoquímica y funcional (método de hemólisis) de los niveles disminuidos de C_1-INH e indirectamente por la medida de los niveles disminuidos de los sustratos de la esterasa C_1, las C_4 y C_2. Los niveles séricos de C_1 y de C_3 son normales. El tratamiento de elección está constituido por corticosteroides por vía oral o eventualmente parenteral. La localización glótica impone una hospitalización de urgencia. En el angioedema hereditario, el tratamiento de fondo se basa en el empleo de un danazol (andrógeno poco virilizante).

ESTOMATITIS ALÉRGICAS DE CONTACTO

Constituyen el equivalente mucoso de las dermatitis de contacto. Las reacciones alérgicas de contacto de la mucosa bucal no difieren esencialmente de las de la piel, pero la prueba de su existencia presenta dificultades. Generalmente, el contacto entre el alergeno y la mucosa es breve, salvo con respecto a los productos de obturación dental. Por otra parte, la presencia de saliva y la abundante vascularización tienden a provocar una dispersión o una absorción rápida de los alergenos. La intensidad de la erupción, su localización y su extensión dependen de la naturaleza del alergeno. La lesión mucosa puede ser localizada, afectando, por ejemplo, únicamente a la cara interna de la mejilla y a la lengua a nivel del alergeno o difusa, afectando al conjunto de la mucosa y pudiendo desbordar en los labios y la faringe. La sintomatología es variada. En el grado más bajo, se trata de un eritema discreto que no provoca ningún signo subjetivo; en un grado superior, el eritema es más marcado y se acompaña de picores o de quemaduras. La lesión de la lengua se traduce por una pérdida de las prolongaciones queratinizadas de las papilas filiformes, lo que explica el aspecto rojo de la mucosa. Es una exfoliación equivalente a la descamación cutánea. Cuando la reacción es muy fuerte, el eritema se acompaña de un edema, la mucosa se vuelve aterciopelada y brillante y conserva la marca de los dientes (borde de la lengua, línea alba de las mejillas). En los casos más graves, se observan vesículas que, en un segundo tiempo, dan lugar a pequeñas erosiones dolorosas. A veces, conducen a la formación de verdaderas ulceraciones. Los síntomas subjetivos son a menudo más marcados que los signos objetivos. Van desde la pérdida del gusto a una insensibilidad total de la mucosa en los casos extremos. La sensación de quemadura es frecuente. A veces, el paciente siente un verdadero dolor. El prurito es extremadamente raro. El diagnóstico de un eccema de contacto alérgico se sospecha en el plano clínico, pero sólo puede confirmarse por la realización de pruebas epicutáneas. El tratamiento de los eccemas de contacto alérgicos implica como prioridad eliminar los alergenos responsables. Los corticoides tienen su indicación.

Por último, numerosos alergenos se encuentran en la zona bucofaríngea. Pertenecen a numerosas categorías, entre las cuales conviene mencionar los alimentos, los productos cosméticos, los dentífricos y sus colorantes, los colutorios, numerosos medicamentos, los materiales utilizados en odontología y los anestésicos.

Patología infecciosa bucofaríngea

INFECCIONES BACTERIANAS

Las infecciones bacterianas reúnen lesiones que pueden ser atribuidas a un germen exógeno bien definido. Los gérmenes son cocos y bacilos grampositivos o gramnegativos, bacterias anaerobias, espiroquetas, micobacterias y algunas bacterias particulares.

■ *Cocos grampositivos*

Están ampliamente representados en la flora comensal de la piel y de las mucosas. Entre los tres grandes grupos de estafilococos, son los estafilococos dorados *(Staphylococcus aureus)* los más importantes en patología. Provocan infecciones cutáneas superficiales y profundas, bacteriemias o septicemias y lesiones debidas a toxinas estafilocócicas (síndrome de Lyell o eritrodermólisis ampollar con epidermólisis, shock tóxico). A nivel de las mucosas, son responsables de la rara estomatitis impetiginosa, cuya existencia es cuestionada, y la excepcional piostomatitis vegetante. Los estreptococos, también comensales de la piel y de las mucosas, pertenecen al género *Streptococcus* y reúnen más de 30 especies. Las especies patógenas más importantes son *Streptococcus pyogenes* (estreptococo del grupo A), *S. agalactiae* (estreptococo del grupo B) y *S. pneumoniae* (neumococo). El estreptococo solamente puede provocar la infección si hay lesión cutánea o mucosa preexistente. Da entonces precozmente adenopatías y signos sistémicos. Las infecciones superficiales son el impétigo (generalmente en asociación con estafilococo) y la erisipela. Otras infecciones por estreptococos son las faringitis y anginas (sobre todo por estreptococo β-hemolítico del grupo A), la escarlatina, las celulitis, los abscesos de la cabeza y del cuello, la fascitis necrosante y la angina de Ludwig. Se puede mencionar la rara estomatitis aguda estreptocócica que sigue a una angina y que se manifiesta, sobre todo, por una gingivitis eritematosa, difusa y dolorosa, con pequeñas erosiones y sangrados espontáneos. Sólo la escarlatina puede manifestarse realmente por una estomatitis. Actualmente es rara y comienza con una angina y una faringitis, antes de la erupción cutánea.

■ *Cocos gramnegativos*

Pertenecen a la familia de los *Neisseriaceae*, con los géneros *Neisseria, Moraxella, Acinetobacter* y *Kingella. Moraxella catarrhalis* es sobre todo responsable de queratitis, de otitis media y de sinusitis maxilar. La lesión faríngea, gingival u ocular se ha observado en el curso de una gonorrea. La faringitis gonocócica incompleta es cada vez más frecuente, sobre todo en los homosexuales, por contacto orogenital: los pacientes se quejan de dolor de garganta, de molestia en la deglución; la faringe y las amígdalas están rojas, edematizadas, a veces con un exudado mucopurulento y ocasionalemente un edema de la úvula. La gingivitis es rara y no específica.

■ *Infecciones por bacilos gramnegativos*

Se encuentran en las infecciones por *Enterobacteriacea*, (rinoescleroma, peste), en la brucelosis, en la tularemia, en el chancro blando y excepcionalmente en el muermo, la bartonelosis y la donovanosis.

Rinoescleroma (o a veces «escleroma»)

Es una enfermedad granulomatosa crónica causada por *Klebsiella rhinoscleromatis* (antiguo bacilo de Frisch). La afección es endémica en México, en América Central y del Sur, en Europa central y del Este, y en África del Norte. La enfermedad afecta esencialmente a las personas que viven en condiciones precarias. Tiene un carácter familiar. Es una afección del adulto joven, rara en el niño. Los pacientes se quejan de una obstrucción nasal crónica. Se evidencian fácilmente las masas granulomatosas en las fosas nasales. El granuloma invade la fosa nasal pero puede desarrollarse secundariamente en la faringe, la laringe y excepcionalmente en el paladar, las encías, el labio superior, la tráquea y los bronquios. La afección parece tener una fase catarral, granulomatosa y finalmente cicatrizal.

Tularemia

Su agente etiológico es el cocobacilo *Francisella tularensis*, principalmente presente en los roedores (conejos, liebres), en la sangre, las secreciones, las excreciones y el pelaje, y algunos insectos hematofágos. La contaminación del hombre resulta de un contacto manual con roedores infectados. Una forma faringoganglionar o amigdalina se encuentra en 2 % de los casos.

Chancro blando

Es una enfermedad sexualmente transmisible debida a *Haemophilus ducreyi*, un bacilo corto aerobio Gram negativo.

Se manifiesta por ulceraciones genitales o bucales dolorosas (por contacto orogenital) y una supuración de los ganglios linfáticos adyacentes.

Bacilos anaerobios gramnegativos

Los que constituyen el género *Bacteroides* están entre los más importantes de la flora humana normal a nivel de la cavidad bucal.

Gingivoestomatitis ulceronecrótica aguda y angina de Vincent

Se deben a bacilos gramnegativos inmóviles, anaerobios estrictos de la especie *Fusobacterium*, principalmente a la asociación de *Fusobacterium plauti-vincentii* y *Borrelia vincentii*. Los bacilos fusiformes (fusobacterias) también pueden coexistir con otros gérmenes anaerobios *(Bacteroides, Peptostreptococcus).* Estos organismos forman parte de la flora bucal, pero su virulencia puede exacerbarse si disminuye la resistencia del huésped por falta de higiene bucal e incluso si se utiliza tabaco. La gingivitis ulcerosa puede ser aislada, limitarse a las papilas interdentales y a la encía marginal, pudiendo provocar una lisis ósea alveolar o extenderse en la cavidad bucal. Se habla entonces de «estomatitis ulceronecrótica» o de «estomatitis de Vincent». La lesión puede afectar al anillo de Waldeyer, conduciendo a la formación de una úlcera en el polo de una amígdala primero y de la otra después: es entonces la angina de Vincent. Se encuentra una sialorrea y adenopatías regionales dolorosas. En fase aguda aparecen una disfagia, malestar y fiebre. Las lesiones amigdalinas y mucosas se curan en 1 a 3 semanas, pero la gingivitis puede dejar como secuela una denudación de las raíces dentarias. Las recidivas son posibles pero raras después de los 40 años. Los autores mencionan igualmente el noma o gingivoestomatitis gangrenosa, generalmente debida al *Fusobacterium.*

ESPIROQUETAS

El género *Treponema* incluye, por lo menos, 13 especies. Los únicos treponemas patogénicos en el hombre son: *Treponema pallidum*, *sp. pallidum* (sífilis), *T. pallidum sp. pertenue* (pian), *T. carateum* (pinta) y *T. pallidum sp. endemicum* (bejel). Sólo la sífilis es transmisible sexualmente. Los demás organismos patógenos del grupo pertenecen a los géneros *Borrelia* y *Leptospira*.

Sífilis (Treponema pallidum)

Da lugar a un chancro primario raramente bucal (8 % de los casos). Las localizaciones amigdalina, lingual e incluso yugal o palatina son excepcionales. La adenopatía es constante. Durante la sífilis secundaria, la lesión de la mucosa bucal es prácticamente constante: son las sifílides eritematosas, opalinas y liquenoides, erosivas o papulosas, ulcerosas y fisurarias, incluso hipertróficas o vegetantes. Durante la sífilis terciaria, las lesiones bucales tardías son muy raras actualmente: gomas sifilíticos (labio, lengua, paladar y velo) que conducen a mutilaciones variadas, sifílides terciarias tuberculosas (pequeños gomas se manifiestan como elevaciones lenticulares y duras, rojo cobrizo), sifiloma terciario difuso (confluencia mamelonada y ulcerada de sifílides tuberculosas) y, finalmente, glositis y leucoplasia sifilíticas (aspecto fibroso cicatrizal o esclerosante profundo, con superficie queratinizada blancuzca). Hay que señalar que los enfermos infectados por el virus de la inmunodeficiencia humana (VIH) presentan formas graves de sífilis.

INFECCIONES POR MICOBACTERIAS

Entre estas infecciones, hay que mencionar la lepra o enfermedad de Hansen, debida a la bacteria *Mycobacterium leprae*. La localización de la infección por *M. tuberculosis* es excepcional en el marco de un lupus tuberculoso.

ENFERMEDADES POR BACTERIAS PARTICULARES

Incidentalmente, algunas enfermedades por bacterias particulares presentan una estomatitis durante su evolución: son las infecciones por rickettsias y por micoplasmas, así como el síndrome de Reiter (lesión oculouretrosinovial debida generalmente a *Chlamydia trachomatis* y también a *Salmonella, Shigella, Yersinia* y *Campylobacter*) y, finalmente, la linfogranulomatosis venérea (enfermedad de transmisión sexual [ETS] debida a *C. trachomatis*).

Síndrome oculouretrosinovial o síndrome de Fiessinger-Leroy-Reiter

Afecta al hombre joven en el 90 % de los casos. Sin embargo, parecería también que la mujer esté tan afectada como el hombre, pero la expresión de la enfermedad sería incompleta en ella. La afección sería con frecuencia genética y presentaría el antígeno HLA-B27. Se incluyen varias bacterias en su patogénesis: *C. trachomatis, Yersinia enterocolítica, Shigella flexneri 2A y 1B, Salmonella typhimurium* y *Campylobacter jejuni*. Es sobre todo la variación del nivel de anticuerpos lo que desencadenaría la sintomatología: una reacción inmunológica mal adaptada a una infección intestinal o genitourinaria, tendría consecuencias sobre otras estructuras situadas a distancia: las articulaciones, el ojo, la piel, las mucosas y el corazón. Las afecciones cutaneomucosas son prácticamente constantes. A nivel bucal, las lesiones aparecen como placas rojas, redondeadas o circinadas, un poco sobreelevadas, de un diámetro de 1 a 10 mm, rodeadas de un ribeteado blancuzco; también pueden presentarse en forma de vesículas opacas o de placas eritematosas brillantes con superficie granular. Se localizan en el paladar duro, el velo, la lengua, la cara interna de las mejillas y las encías. Son asintomáticas. La evolución de la afección es variable: regresión completa en un tercio de los casos, recidiva en un tercio los casos y paso a la cronicidad en el último tercio de los casos.

Linfogranulomatosis venérea o enfermedad de Nicolas-Favre

Es una ETS debida a *C. trachomatis*. La lesión primaria aparece en la zona de inoculación (a menudo genital). Sobre todo por contactos orogenitales, el chancro puede aparecer a nivel de la cavidad bucal, que se presenta en forma de una ulceración poco profunda. Se cura más lentamente a este nivel y puede seguir estando presente cuando la fase secundaria aparece, caracterizada por la lesión ganglionar.

INFECCIONES VIRALES

La única afección por parvovirus que interesa aquí, es el eritema infeccioso (*erythema infectiosum* o quinta enfermedad), afección exantematosa febril benigna que sólo tiene pocos o ningún pródromo; puede afectar a todos los grupos de edad, pero con más frecuencia a los niños en edad escolar. El período de incubación es de aproximadamente 4 a 12 días. El exantema dura aproximadamente 1 semana. La curación es espontánea.

Familia de los papovavirus

Está dividida en dos géneros, los papilomavirus y los poliomavirus. Son las diferencias en el ácido desoxirribonucleico (ADN) viral las que permiten distinguir más de 34 tipos de papilomavirus humanos (hPV por *human papilloma virus*). En el hombre, los papovavirus conocidos son los papilomavirus (verrugas, hiperplasia epitelial focal), los que presentan una gran especificidad de huésped. Actualmente, los hPV de tipo 5, 6, 8, 9, 11, 16 y 18 se consideran como si tuvieran un potencial oncogénico y están asociados a los carcinomas epidermoides, pero no todas las lesiones papilomatosas bucales ten-

drían un origen viral. Las verrugas vulgares *(verrucae vulgaris)* son tumores epiteliales benignos, contagiosos, causados por hPV. Las verrugas papilomatosas bucales, a menudo localizadas en los labios y el paladar, están regularmente asociadas a hPV-6 y -16. En el niño, son generalmente el resultado de una autoinoculación por los dedos. Las otras lesiones bucales son la hiperplasia epitelial focal (hPV-13, -32,) y los condilomas acuminados (hPV-6, -11, -16). En la papilomatosis oral florida, que también podría deberse a un hPV, grandes verrugas múltiples invaden la cavidad bucal; la evolución hacia el carcinoma epidermoide es posible. La papilomatosis laríngea se caracteriza por la formación de varios papilomas pequeños en la mucosa de la laringe y también de la orofaringe y de los bronquios, que son responsables de ronquera y de estridor. El diagnóstico es clínico e histológico. La detección inmunohistoquímica de proteínas de estructura de los hPV en las lesiones puede confirmar la presencia de los virus.

■ *Adenovirus*

Son responsables de afecciones respiratorias agudas, asociadas eventualmente a una conjuntivitis, una rinitis, una faringitis, una angina con edema faríngeo y amigdalino. El tratamiento es únicamente sintomático.

■ *Herpes virus*

Constituyen una gran familia patológica.

Infecciones herpéticas (virus herpes simple)

Las manifestaciones clínicas muy frecuentes varían en función del tipo de virus, pero no se pueden distinguir los dos virus según los signos clínicos. En el niño o el adulto joven, es una gingivoestomatitis vesiculosa de primoinfección *(figs. 1, 2, 3)* caracterizada por una gingivitis acompañada de vesículas que dan lugar rápidamente a erosiones diseminadas, a menudo agrupadas, con adenopatías y una afección bastante pronunciada del estado general. El herpes secundario recidivante, muy común en los labios, también puede afectar a la mucosa bucal.

Virus varicela- zoster (VVZ)

Presenta dos tipos de afecciones: la varicela, que resulta de una exposición primaria al virus y el herpes zoster, que es una infección secundaria a la reactivación del virus latente. El VVZ es morfológicamente parecido al virus del herpes y comparte con él numerosas propiedades, principalmente la de poder establecer infecciones latentes que persisten toda la vida.

- *Varicela*

Aparece en las personas desprovistas de anticuerpos anti - VVZ. Habitualmente es una enfermedad eruptiva muy contagiosa de la infancia, se caracteriza por un exantema vesicular generalizado, con afección moderada o grave del estado general. El período de incubación es de 14 a 15 días. Las lesiones bucales son posibles: son pequeñas vesículas rodeadas de un halo eritematoso que se localizan en la mucosa yugal, el paladar y la orofaringe; se rompen rápidamente, dejando un pequeño cráter central poco doloroso. Otras mucosas pueden estar afectadas. El diagnóstico de la varicela es habitualmente clínico. El tratamiento es sintomático.

- *Herpes zoster*

Es una infección localizada esporádica causada por el VVZ. Es más frecuente en las personas de edad avanzada que en los jóvenes, y más frecuente en las personas inmunodeprimidas que en las personas normales. El herpes zoster se caracteriza por un exantema vesiculoso doloroso localizado unilateralmente en zonas cutáneas o mucosas, inervadas por uno a tres nervios sensitivos, espinales o craneales. Clínicamente, el dolor y las parestesias preceden generalmente a la erupción durante varios días en el dermatoma afectado. A nivel facial, sólo la lesión del V2 y del V3 dan manifestaciones cutaneomucosas. La complicación más frecuente es la neuralgia postzosteriana.

1 *Primoinfección herpética: ramos de vesículas ulceradas palatinas.*

2 *Estomatitis de primoinfección herpética.*

3 *Gingivoestomatitis de primoinfección herpética.*

Virus Epstein-Barr (VEB)

Es el más recientemente descrito de los herpesvirus humanos. En el adolescente y el adulto joven, el virus es el agente etiológico de la mononucleosis infecciosa; también ha sido asociado al linfoma de Burkitt y al carcinoma nasofaríngeo. También podría ser un factor de desarrollo de esporádicos linfomas de células B, particularmente en los pacientes inmunodeprimidos y del síndrome linfoproliferativo de transmisión recesiva unida al cromosoma X. La mononu-

cleosis infecciosa es una enfermedad infecciosa aguda que se caracteriza, después de un período de incubación de 4 a 7 semanas, por un síndrome gripal impreciso con malestar, fatiga, cefaleas y escalofríos, antes de que aparezca una fase aguda de fiebre elevada, faringoamigdalitis, linfadenopatía generalizada y hepatoesplenomegalia. Por último, en aproximadamente 25 % de los casos, petequias palatinas aparecen al cabo de poco tiempo en el transcurso de la enfermedad, habitualmente en la unión de los paladares duro y blando y son transitorias, desapareciendo en 24 a 48 horas. El diagnóstico es clínico y de laboratorio.

Molluscum contagiosum

Es una infección viral banal de la piel y las mucosas, cuya transmisión se hace por contacto directo (auto o heteroinoculación) y cada vez más a menudo sexual. Las lesiones bucales son pequeños nódulos hemisféricos umbilicados, localizados en la mucosa de las mejillas, del paladar, de la lengua y de los labios; estos nódulos persisten habitualmente 6 meses a 1 año.

Infecciones por coxsackievirus (picornavirus)

Herpangina

Es una afección enantematosa febril aguda de los niños. Los virus responsables de la herpangina también pueden provocar infecciones subclínicas o febriles, sin lesiones orofaríngeas. La afección aparece habitualmente de manera epidémica durante los meses de verano; la contaminación aparece por las secreciones orofaríngeas. Clínicamente, la enfermedad se desarrolla de manera brusca, después de un período de incubación que varía de 4 a 10 días. El enantema se manifiesta inicialmente por pequeñas pápulas que sufren una vesiculación en menos de 24 horas. Las vesículas se rompen, dejando pequeñas ulceraciones dolorosas de 1 a 5 mm de diámetro, rodeadas por un halo eritematoso y rápidamente recubiertas de una fina membrana gris- blanca. La localización es, por orden de frecuencia, los pilares anteriores del velo del paladar, el velo del paladar, la úvula, las amígdalas, la pared faríngea, las regiones posteriores, las mejillas y la lengua.

La hiperemia faríngea difusa es habitual. Frecuentemente se observa una hipertrofia parotídea bilateral. La temperatura varía de 38 a 40 ºC; los demás signos son el dolor de garganta con disfagia, las cefaleas, la anorexia, los vómitos y los dolores abdominales. Las lesiones de la herpangina persisten de 4 a 6 días. El diagnóstico es esencialmente clínico. El tratamiento es puramente sintomático y la curación aparece generalmente en 1 semana.

Enfermedad «boca-mano-pie» («hand, foot, and mouth disease»)

Es una afección exantematosa aguda sobre todo en el niño de menos de 10 años, que afecta de manera característica a la boca y a las extremidades y que tiene un aspecto epidémico. La enfermedad es muy contagiosa y aparece en los países cálidos, en epidemias horizontales (niños a niños) y verticales (adultos a niños), durante los meses calurosos. La transmisión es oral-oral y fecal-oral. El período de incubación es corto, de 3 a 6 días. Un corto pródromo de 12 a 24 horas puede existir, con fiebre moderada, malestar y dolores abdominales. A continuación, los signos clínicos más frecuentes son las ulceraciones bucales, de cinco a diez generalmente, generalmente en la lengua, el paladar duro, los labios y las mejillas. Son inicialmente pápulas eritematosas de 2 a 8 mm de diámetro, que se centran rápidamente por una vesícula efímera de contenido grisáceo. La vesícula se rompe rápidamente, dejando un cráter gris amarillento superficial. Estas ulceraciones dolorosas, que obstaculizan la alimentación, pueden fusionarse en lesiones mayores. No obstante, se curan espontáneamente en 5 a 10 días. Las lesiones cutáneas aparecen simultáneamente o poco después de las lesiones bucales a nivel de los dedos de la mano y de los dedos del pie. El diagnóstico es clínico. El tratamiento es puramente sintomático.

Togavirus

El virus de la rubéola (rubivirus) es el único que interesa aquí. La rubéola (denominada igualmente tercera enfermedad), es habitualmente un exantema febril benigno, salvo en la mujer embarazada. A nivel bucal, pequeñas lesiones rojas pueden ser visibles al principio en el velo del paladar; no son patognomónicas. El diagnóstico es esencialmente clínico. El tratamiento es sintomático. La prevención se basa en la inmunización activa con el virus vivo atenuado, en particular en las chicas prepúberes, para evitar el riesgo de una infección durante el embarazo.

Paramixovirus

Los que infectan al hombre por vía respiratoria (gotitas o inoculación manual de secreciones respiratorias) son los virus parainfluenza, el virus de las paperas (género paramixovirus), el virus del sarampión (género morbillivirus) y el virus sincitial respiratorio (género pneumovirus). El sarampión es una erupción febril aguda altamente contagiosa. A nivel bucal, los signos característicos son las manchas de Koplik (vesiculación con necrosis epitelial) que aparecen en las mucosas en forma de pequeñas manchas puntiformes de color rojo intenso, irregulares (su centro está marcado por un punto azul-blanco); estas manchas preceden generalmente al exantema en 24 a 48 horas (las manchas de Koplik faltan en 5 % de las personas) y están habitualmente concentradas en las mucosas yugales, a nivel de los segundos molares; sufren una coalescencia a medida que la faringe se vuelve eritematosa. Tienen tendencia a desaparecer durante la progresión del exantema.

Retrovirus

Forman parte de la familia de los *Retroviridae* y son responsables, en el hombre, del síndrome de inmunodeficiencia adquirida (sida) descrito en otro fascículo de la Encyclopédie Médico-Chirurgicale.

Enfermedades en las que se sospecha una etiología viral

Por último, se mencionarán brevemente las enfermedades cuya etiología viral se sospecha. Son el exantema súbito y el síndrome de Kawasaki que tienen manifestaciones bucofaríngeas. El exantema súbito (sexta enfermedad) es una afección benigna en el niño de 6 meses a 2 años de edad. Se caracteriza por un exantema rubeoliforme que respeta generalmente la cara, exantema asociado frecuentemente a una faringitis. Una leucopenia con linfocitosis relativa es habitual. La curación es espontánea. El síndrome de Kawasaki o «síndrome mucocutáneo linfadenopático» es una vasculitis exantematosa febril aguda en el niño. El síndrome tiene un curso trifásico (fase aguda febril, fase subaguda y fase de convalecencia). Para establecer el diagnóstico, los pacientes deben presentar por lo menos cinco de los seis criterios diagnósticos, que son:

— fiebre persistente de más de 5 días (la media de 11 días), habitualmente superior a 39 ºC;

— inyección de las conjuntivas, pero sin exudado purulento o lesión corneal;

— lesión bucal (labios secos, resquebrajados, fisurados y eritematosos; eritema orofaríngeo difuso; lengua de «fresa»);

— modificaciones de las extremidades (induración y edema de las manos y de los pies en fase aguda; eritema palmoplantar en fase aguda; descamación laminar de los dedos de

las manos y de los dedos de los pies después de 2 semanas de evolución y formación de surcos transversales sobre las uñas de los dedos de las manos 2 a 3 meses después del comienzo de la afección);

— exantema eritematoso de tipo morbiliforme, multiforme, urticarial o escarlatiniforme;

— adenopatías de un diámetro de más de 1,5 cm, generalmente unilaterales y localizadas en la región cervical (aproximadamente 70 % de los pacientes presentan estas adenopatías).

Los signos que la acompañan revelan la lesión sistémica principalmente cardíaca y arterial. Los datos de laboratorio no son específicos. El tratamiento es sintomático.

INFECCIONES MICÓTICAS

Normalmente, los hongos llamados patógenos no viven como parásitos sino como saprofitos; el paso del estado de saprofitos al de parásitos necesita un cambio favorable de las condiciones del medio (por ejemplo, una modificación de la flora por un antibiótico antibacteriano o un estado inmunitario deficiente). Es lo que ha hecho discutir sobre el concepto de «oportunismo» de los hongos.

■ *Candidiasis*

Son micosis provocadas por levaduras del género *Candida*, hongos endosaprofitos que agrupan más de 80 especies: es el *Candida albicans* el que está generalmente implicado. Los aspectos clínicos son muy diversos, pudiendo evolucionar de modo agudo, subagudo o crónico. El cuadro clínico va del clásico muguet o candidiasis aguda seudomembranosa, que se ha vuelto frecuente en los pacientes tratados con antibióticos, corticosteroides, inmunosupresores o en los inmunodeprimidos (pacientes infectados por el VIH), a la forma subaguda eritematosa o crónica hiperplásica paraqueratósica (candidiasis leucoplasiforme). El papel del *C. albicans* se discute en la etiología de la lengua negra vellosa, frecuentemente observada después de irradiación de la esfera cervicofacial y de la «glositis rómbica media», con su frecuente lesión en espejo palatina. Cabe recordar también su papel en la queilosis angular observada en los pacientes portadores de prótesis cuya altura de oclusión es insuficiente, lo que conduce a una maceración infectada a nivel de las comisuras labiales. Por último, hay que destacar el concepto clásico de una posible alergia a la candidina, metabolito del *Candida*.

■ *Micosis*

La mayor parte de las llamadas profundas (esporotricosis, rinosporidiosis, ficomicosis, rinoficomicosis, cromomicosis, blastomicosis, criptococosis, histoplasmosis, coccidioidomicosis), son micosis de importación que eventualmente pueden provocar ulceraciones a nivel bucofaríngeo.

■ *Aspergilosis*

Agrupa en sentido amplio síndromes clínicos donde se halla una sensibilización, una colonización saprofítica o una verdadera invasión tisular por hongos cosmopolitas ubicuos «oportunistas» del género *Aspergillus*. Sólo se mencionará la aspergilosis localizada sinusal, que se opone por su evolución a la aspergilosis diseminada observada en los inmunodeprimidos, lo que puede provocar grandes deformaciones osteomucosas, principalmente a nivel del paladar.

■ *Infecciones «oportunistas»*

Se pueden citar la mucormicosis, la geotricosis y la criptococosis, que tienen episódicamente manifestaciones bucofaríngeas.

Patología de la inmunidad y de otros mecanismos de defensa

Entre las alteraciones de la inmunidad de tipo celular, se incluirá la candidiasis cutaneomucosa crónica, término que asocia un grupo heterógeno de afecciones, familiares o esporádicas, secundarias a anomalías a nivel de los linfocitos T, afecciones cuya característica común es la presencia de candidiasis superficiales crónicas y resistentes a nivel de la piel, de las uñas, las mucosas bucales, faríngeas y vaginales, que pueden estar asociadas a retrasos de erupción dentaria o a una displasia del esmalte y las raíces dentarias o a un engrosamiento de la lámina dura.

El síndrome de Wiskott-Aldrich, recesivo ligado al cromosoma X, se debe también a anomalías de los linfocitos T y B y a anomalías de las plaquetas. Se caracteriza por infecciones repetitivas y graves, principalmente candidiásicas o herpéticas (virus varicela-zoster, virus del herpes simple) a nivel de la cavidad bucal. A veces se encuentran petequias purpúricas a nivel del paladar.

El síndrome por déficit inmunitario combinado, recesivo autosómico o ligado al cromosoma X, también puede ser esporádico. También está relacionado con alteraciones de los linfocitos T y B o de sus precursores comunes. En la boca y en la orofaringe, los tejidos adenoides están prácticamente ausentes y la candidiasis crónica se desarrolla inevitablemente, a veces desde la edad de 6 meses, con una posible extensión esofágica y digestiva. Se pueden observar ulceraciones bucales o linguales recidivantes.

Entre los trastornos de la inmunidad específica humoral, se destacará la hipogammaglobulinemia ligada al cromosoma X (síndrome de Bruton), donde la desaparición progresiva de los anticuerpos maternos en el recién nacido provoca, desde los 5 o 6 meses de edad, a infecciones repetidas y ulceraciones bucales recidivantes. De forma característica, se observa la ausencia de reacción de los tejidos linfoides (ausencia de adenopatías o de esplenomegalia) y la atrofia de los tejidos adenoides orofaríngeos.

El déficit selectivo en inmunoglobulinas A (IgA: IgA_1 e IgA_2) es el déficit inmunitario más frecuente que no tiene traducción clínica en la mayoría de los casos. No obstante, a nivel bucal y orofaríngeo, la hiperplasia amigdalina es frecuente, al igual que las anginas y las faringitis, provocando secundariamente una respiración bucal y una hiperplasia gingival anterosuperior. Ulceraciones aftoides o pequeñas lesiones aftosas recidivantes aparecen en dos tercios de los pacientes aproximadamente. La mitad de los pacientes presentan un herpes labial recidivante.

Las alteraciones de los fagocitos granulocitarios implican a los neutrófilos, los eosinófilos y los basófilos. Desde el punto de vista de las defensas del organismo, sólo los déficits cuantitativos o cualitativos en neutrófilos se acompañan de manifestaciones clínicas cutaneomucosas cervicofaciales, eventualmente muy graves. Las neutropenias se describen en otro fascículo de la Encyclopédie Médico-Chirurgicale.

Patología de la pigmentación cutaneomucosa

Desde el punto de vista anatomoclínico, los trastornos de la pigmentación cutaneomucosa (sobre todo mucosas bucales, a veces orofaringe), pueden ser consecuencia de una patología no tumoral: son las hiperpigmentaciones y las leucodermias.

HIPERPIGMENTACIONES

Se subdividen en hiperpigmentaciones cutaneomucosas, por acumulación o alteración de la distribución de un pigmento

normal y en discromías cutaneomucosas debidas a la presencia anormal de un pigmento de origen exógeno o endógeno.

Hiperpigmentaciones cutaneomucosas

Corresponden a una sobrecarga melánica o a una alteración de la distribución de la melanina en la piel, las mucosas o las semimucosas. Las hipermelanosis pueden tener causas genéticas (el nevo de Ota, las lentiginosis [síndrome de Peutz-Jeghers, síndrome del leopardo, síndrome de «lesiones cutáneas pigmentadas-mixomas cardíacos» y lentiginosis eruptiva de las personas de piel negra], la acantosis nigricans, el síndrome de Albright, la incontinencia pigmentaria), metabólicas (la hemocromatosis y las porfirias), endocrinas (la enfermedad de Addison y las melanodermias seudoaddisonianas), carenciales (los déficits en folatos y vitamina B_{12} y las carencias nutricionales), toximedicamentosas (por medicamentos como los antipalúdicos de síntesis, la quinidina, numerosos agentes antimitóticos, la azidotimidina, la minociclina, las fenotiazinas, la ACTH [adrenocorticotrophic hormone] y finalmente el eritema pigmentado fijo), inflamatorias (las hipermelanosis postinflamatorias representadas, sobre todo, por el liquen pigmentógeno) y otras (la mastocitosis, el léntigo senil o actínico, la enfermedad de Laugier o «pigmentación melánica lenticular esencial de la mucosa oral», la melanosis de los fumadores y finalmente la melanosis de los vagabundos, que es, de hecho, una leucomelanodermia).

Discromías cutaneomucosas

Por presencia anormal de un pigmento de origen exógeno o endógeno se deben a medicamentos (sales de plata, sales de oro, bismuto, mercurio, arsénico, clofazimina), a afecciones como la alcaptonuria (ocronosis) o a tatuajes (sobre todo amalgama de plata).

LEUCODERMIAS

Corresponden a la disminución o a la pérdida de la pigmentación normal de la piel y de las mucosas. Tienen causas genéticas (piebaldismo, albinismo y otros), físicas (calor, frío, radiaciones, ionizaciones, etc.), químicas (exposiciones accidentales, profesionales o utilización con objetivos cosméticos de varias preparaciones que contienen agentes para despigmentar), inflamatorios (hipomelanosis postinflamatorias) y otras, como el vitiligo, el nevo con halo (nevo de Sutton) y las leucodermias no melánicas (anemias y nevo anémico de Voerner).

TRASTORNOS DE LA PIGMENTACIÓN CUTANEOMUCOSA

También pueden ser consecuencia de una patología tumoral, tumores benignos (nevos melánicos, melanoacantoma, tumor neuroectodérmico pigmentado y melanoma de Spitz) y malignos (melanomas malignos) del sistema melanocítico y seudotumores no melánicos. Los melanomas malignos de la cavidad bucal son raros y de predominio masculino. Las localizaciones más frecuentes son el paladar, la encía superior, la encía inferior, las mejillas y la lengua.

Patología de la cinética y de la diferenciación celulares

La psoriasis es una dermatosis (incluída en las afecciones eritematoescamosas) cuya lesión elemental es una mácula roja, bien delimitada, con un grosor importante de escamas, que se estructura de manera característica en un tiempo relativamente corto. A nivel de la mucosa bucal, la manifestación de la psoriasis es rara; se presenta bajo la forma de estrías anulares, grises o blanco-amarillentas, de un eritema difuso de la mucosa, de una lengua «geográfica» o de una gingivitis eritematosa; el diagnóstico sólo podrá realizarse con un paralelismo clínico con las lesiones cutáneas típicas, con una biopsia característica, rara o sobre un tipo HLA.

La disqueratosis folicular o enfermedad de Darier (-White) expresa clínicamente una doble lesión histológica: una disqueratosis folicular así como también una acantólisis celular. A nivel de la mucosa yugal o palatina, es posible encontrar placas blanquecinas que pueden reunirse en una capa de aspecto leucoqueratósico; a veces existe una lengua vellosa o una lengua con pliegues llamada escrotal.

Las queratodermias palmoplantares afectan primero a las palmas de las manos y las plantas de los pies, pero también pueden formar parte de un desorden más generalizado. La queratodermia palmoplantar con periodontopatía infantil (síndrome de Papillon-Lefèvre) es una afección autosómica recesiva que comienza en los 6 primeros meses de vida. Clínicamente, hacia el segundo o cuarto año de vida, la periodontopatía se desarrolla prácticamente al mismo tiempo que la queratodermia. Las palmas de las manos y las plantas de los pies son inicialmente eritematosas y luego escamosas; la hiperqueratosis bien delimitada aparece rápidamente pero en general no es grave. A nivel bucal, el desarrollo y la erupción de los dientes temporales comienzan normalmente y luego las encías sufren una hiperemia rápidamente cuando la destrucción periodontal aparece; esquemáticamente se afectan los dientes en el momento de su aparición. A menudo hay halitosis. La formación de bolsas periodontales profundas precede a la exfoliación dentaria. Cabe señalar que las demás mucosas bucales permanecen perfectamente normales durante el proceso. Después de la exfoliación, las encías recuperan un aspecto normal, hasta la erupción de los dientes definitivos. Entonces la exfoliación aparece de nuevo, con los mismos signos locales. Sólo se respetan los terceros molares. Radiológicamente, la destrucción ósea alveolar es grave. La queratodermia palmoplantar con hiperqueratosis de la encía adherida, tiene una transmisión de tipo autosómico dominante. Clínicamente, la hiperqueratosis se desarrolla en el momento de la pubertad; a nivel de los pies y de las manos. A nivel bucal, la hiperqueratosis gingival marginal está bien delimitada a la encía adherida de las vertientes labiales y linguales; aparece en la primera infancia y se agrava con la edad.

Patología de la epidermis y de la coherencia epidermodérmica («ampollares»)

ERITEMA POLIMORFO (ERITEMA MULTIFORME)

Es una afección identificada antes que nada por criterios clínicos: elementos cutáneos en «diana» distribuidos simétricamente y predominantes en las extremidades, bullas necróticas de las mucosas y evolución espontáneamente regresiva. Entre las causas infecciosas existen dos bien documentadas: el herpes, cuyas recidivas justifican por lo menos la mitad de los eritemas polimorfos recidivantes y las neumopatías por micoplasma. Los factores tóxicos son las sulfamidas, los antiinflamatorios (principalmente pirazolonas), los anticonvulsivantes (fenobarbital, hidantoínas, carbamacepina), las tetraciclinas y el ácido acetilsalicílico. Las lesiones mucosas son erosiones inflamatorias dolorosas. Las ampollas de los labios, flácidas, que se rompen rápidamente y costrosas, muy inflamatorias, son muy sugestivas. En la cavidad bucal, las erosiones pueden localizarse en todas partes, pero respetan habitualmente las encías. Son erosiones con fondo fibrinoso, bordeadas de franjas epiteliales necróticas, que están rodeadas por un halo eritematoso. El dolor y el edema obs-

taculizan el habla y la alimentación, sobre todo si las lesiones faringoesofágicas están presentes. Según el agrupamiento y la intensidad de los signos, se describe un eritema polimorfo menor, que implica una lesión cutánea predominante, pero pocos signos generales y complicaciones. Algunas formas mucosas localizadas pueden ser descritas. Por otro lado, se reconoce un eritema polimorfo mayor que corresponde a las descripciones clásicas de la ectodermosis erosiva pluriorificial de Fiessinger-Rendu en el adulto y del síndrome de Stevens- Johnson en el niño y en un contexto infeccioso. Las lesiones mucosas son profusas.

PÉNFIGO

Actualmente, el término «pénfigo» designa las dermatosis ampollares donde la disección se produce en la epidermis por acantólisis. Los pénfigos autoinmunes se acompañan de un depósito de anticuerpos y de complemento en la epidermis.

La forma más frecuente

Es el pénfigo vulgar que comienza en 50 a 70 % de los casos con una lesión bucal que puede permanecer aislada durante varios meses. Las ampollas tienen el aspecto de máculas blanquecinas. Su ruptura precoz deja una erosión de fondo rojo (sin depósito fibrinoso), rodeada de mucosa en vías de despegamiento. Las lesiones pueden distribuirse por toda la cavidad bucal, pero predominan en las zonas de roce encía adherida, mucosas yugales, paladar. El signo de Nikolsky es muy sugerente del pénfigo, sin ser específico. Se puede obtener una confirmación diagnóstica rápida gracias al citodiagnóstico de Tzanck, pero es la inmunofluorescencia directa la base del diagnóstico, objetivando un depósito de IgG y de complemento C_3 que dibuja una «rejilla» entre las células epiteliales.

Pénfigo vegetante

Es más bien una variante sintomática rara del pénfigo vulgar que una entidad autónoma. Las vegetaciones pueden rodear el bermellón y proliferar por detrás de las comisuras labiales. La lengua toma a veces un aspecto arrugado cerebriforme. El resto de la cavidad bucal muestra ulceraciones semejantes a las del pénfigo vulgar.

Las dermatosis ampollares subepidérmicas autoinmunes (penfigoide buloso) presentan un depósito de material inmunitario en la zona de unión. En el penfigoide buloso, la lesión de las mucosas (30 % de los casos), sobre todo bucal, es excepcionalmente reveladora. Predomina en la cara interna de los labios y de las mejillas y sobre el velo del paladar; es el «penfigoide bucal de tipo 1» de Kuffer, que no afecta a las mucosas que recubren los planos óseos.

Penfigoide cicatrizal

Afecta sobre todo a la mujer entre 50 y 80 años. La forma más frecuente en que la lesión mucosa predomina, corresponde a la «dermatitis bulosa mucosinequiante» de Lortat-Jacob. Las lesiones bucales afectan selectivamente al surco gingival y a las mucosas que recubren los planos óseos; es el «penfigoide bucal de tipo II» de Kuffer. La lesión gingival consta de eritema y de atrofia más o menos marcada, con pequeñas ampollas claras o hemorrágicas que dejan erosiones de fondo grisáceo cuyo borde se despega fácilmente con la pinza; puede tomar un aspecto de gingivitis descamativa. La bóveda palatina puede presentar ampollas más grandes, en particular posterolateralmente. Una forma extensa gingivobucal que afecte el velo, las mejillas, los labios y excepcionalmente la lengua no se encuentra muy a menudo. La evolución cicatrizal se traduce por la atrofia gingival a veces con retracción de los pilares del velo y sinequias del vestíbulo bucal. Excepcionalmente se observan erosiones nasofaringolaríngeas o esofágicas pudiendo provocar bridas cicatrizales y obstructivas, que constituyen la gravedad de estas localizaciones. Histológicamente, la bulla es subepitelial. La inmunofluorescencia directa muestra en la unión un depósito lineal de IgG y de complemento C_3.

Dermatitis herpetiforme de Duhring

Las lesiones bucales aftoides son raras.

Dermatitis con IgA lineal en el adulto

La sintomatología clínica toma los signos de la dermatitis herpetiforme y/o del penfigoide ampollar. Las lesiones de la mucosa bucal son frecuentes (50 %) y pueden originar un penfigoide cicatrizal.

Epidermólisis ampollar adquirida clásica o penfigoide dermolítico

Las lesiones bucales se observan en el 50 % de los casos y pueden parecerse a las del penfigoide ampollar o del penfigoide cicatrizal.

El examen histológico muestra una cavidad subepitelial.

La inmunofluorescencia directa es la de un penfigoide ampollar.

EPIDERMÓLISIS AMPOLLARES HEREDITARIAS

Proceden de defectos congénitos de los medios de coherencia epidermodérmica y se manifiestan por una fragilidad cutánea y ampollas postraumáticas que predominan en las zonas de roce. En la cavidad bucal están afectados la lengua y los labios más que las encías y el paladar. En las formas graves, dejan bridas cicatriciales que borran los surcos vestibulares y conducen a una microstomía y a una anquiloglosia. Los dientes pueden ser displásicos, discrómicos, anormales en forma y en número, estar mal adheridos a las apófisis alveolares y presentar caries extensas precoces, las anomalías iniciales presentándose sobre todo en el esmalte.

Epidermólisis ampollares de la unión

Tienen una transmisión recesiva. Desde el nacimiento, las lesiones mucosas son graves y afectan a los ojos, los labios y las narinas, a menudo rodeadas de formaciones vegetantes, la mucosa bucal, la lengua, el paladar, la orofaringe y también el esófago, etc. La lesión dentaria es grave.

Epidermólisis ampollares distróficas

Se transmiten en dominancia o en recesividad. En las formas dominantes, la lesión bucal (mucosa yugal, lengua, paladar, úvula, orofaringe) es poco frecuente y mínima. La lesión del esófago es excepcional. Las formas recesivas conocen una variante generalizada que comienza desde el nacimiento con lesiones ampollares cutáneas y mucosas. Las lesiones bucales afectan a los labios, la lengua y su frenillo, el paladar, la úvula y la orofaringe. Las bullas y erosiones hacen que la deglución sea dolorosa. Dejan cicatrices y retracciones que contribuyen progresivamente a una microstomía grave con anquiloglosia, llenado de los surcos vestibular y de los comportamientos amigdalinos. Los dientes presentan anomalías del cemento y sobre todo del esmalte, hipoplásico, punteado, de grosor desigual, responsable de un desgaste acelerado de las superficies oclusales. La lesión esofágica puede conducir a estenosis extensas, a veces complicadas.

Patología de la unión dermoepidérmica, de la dermis y de la hipodermis

Sólo se mencionarán dos dermatosis.

El liquen plano es una afección cutaneomucosa cuyas características histopatológicas son muy típicas. La lesión cutánea elemental (cara de flexión de las muñecas, zona lumbar, prepucio, cara anterior de los antebrazos, tronco, miembros inferiores, cuero cabelludo, uñas y, excepcionalmente, palmas de las manos o plantas de los pies) es una pápula de algunos milímetros, poligonal más que redondeada, rosa rojizo o «violeta púrpura» brillante a trasluz, recubierta de estrías blancas de Wickham.

La lesión mucosa es altamente patognomónica y afecta, sobre todo, a la cavidad bucal. Clínicamente, el liquen plano bucal está clásicamente dividido en formas reticular, papuloide, leucoplasiforme en placa, erosiva y atrófica. Las formas ampollares y pigmentadas son muy raras. Los líquenes erosivos *(fig. 4)* y atróficos presentan un riesgo bajo de degeneración carcinomatosa a largo plazo. El potencial carcinógeno del liquen plano bucal es actualmente reconocido, según los criterios de la Organización Mundial de la Salud; por lo tanto, es una lesión premaligna.

El eritema necrótico migratorio afecta a los pacientes que tienen un tumor pancréatico secretante del glucagón. Las lesiones periorificiales erosivas y las lesiones mucosas son habituales (estomatitis, glositis).

Patología metabólica y patología del tejido conjuntivo

PATOLOGÍA LIGADA A LAS VITAMINAS

Sólo las carencias vitamínicas, actualmente raras en los países desarrollados, tienen manifestaciones bucofaríngeas.

La carencia en niacina (nombre genérico que agrupa el ácido nicotínico, la nicotinamida o vitamina PP y sus derivados), causa la pelagra, afección crónica y debilitante que asocia, en los casos avanzados, la tríada dermatitis-diarrea-demencia. Las primeras lesiones apreciables se localizan a nivel de las mucosas bucales y de la lengua. La estomatitis pelagrosa se traduce por una sequedad y unas manchas rojas intensas de la mucosa bucal, la cual está lisa, edematizada, barnizada, y, a veces cubierta de vesículas y de ulceraciones aftoides dolorosas y reincidentes. Los labios pueden fisurarse. La lengua puede ser vellosa y negra o atrófica, con una acentuación de las papilas de la punta; luego, una glositis dolorosa es habitual. La dermatitis que no es constante, es típicamente simétrica y se localiza sobre todo y simultáneamente en todas las zonas expuestas a la luz («mal del sol»).

Los signos clínicos de carencia de riboflavina forman un síndrome «orooculogenital» (o síndrome de Jacobs). A nivel de la cara, la afección comienza por la estomatitis angular. La dermatosis seborreica nasolabial aparece también y puede extenderse. Otras lesiones cutaneomucosas menos específicas son posibles: la estomatitis angular de la comisura de los labios, a menudo sobreinfectada por la moniliasis, la «queilosis» del borde bermellón de los labios, la glositis atrófica a menudo fisurada y de color magenta, con una atrofia lisa de las papilas filiformes mientras que las papilas fungiformes se hipertrofian y la hiperemia de las mucosas faríngeas y bucales.

La carencia en cianocobalamina o vitamina B_1, asocia manifestaciones hematológicas, mucosas (en particular bucales y gastrointestinales) y neurológicas. A nivel orofacial, existe una queilosis con «glositis» llamada de Hunter (lengua blanda a veces sensible con una cara dorsal despapilada por la atrofia de las papilas filiformes, de aspecto barnizado, brillante y de color rojo intenso) que comienza en la punta de la lengua. Pueden aparecer ulceraciones aftoides. Una xerostomía puede asociarse. Cabe destacar la palidez y la ictericia discreta de la piel y de las conjuntivas.

4 *Liquen plano erosivo lingual.*

Los pacientes que carecen de ácido fólico tienen a menudo signos de una malnutrición protidoenergética y/o de un etilismo crónico, que agravan los signos generales de la anemia observada (anemia macrocítica megaloblástica). También se encuentran una queilosis y una «glositis» específicas, así como una queilitis angular y ulceraciones mucosas, pero las anomalías neurológicas del déficit en vitamina B_{12} están ausentes.

La carencia en ácido ascórbico (vitamina C) provoca escorbuto, lo que conduce a una fragilidad capilar causante de los principales síntomas (petequias, púrpura, etc.). En los pacientes dentados se observan precozmente una gingivitis congestiva y una periodontitis.

PATOLOGÍA LIGADA A LOS METALES

Los pacientes anémicos por carencia de hierro se quejan de sequedad bucal y de queilitis angular. La anemia provoca la palidez de las mucosas conjuntivales y bucales y una atrofia de las mucosas bucales, principalmente lingual, es frecuente, a veces con el desarrollo de zonas liquenoides o de pequeñas erosiones aftoides. En las carencias graves y prolongadas, el adelgazamiento de la mucosa retrocricoidea, a veces asociado a un anillo membranoso hipofaríngeo, provoca una disfagia (síndrome de Plummer- Vinson o de Kelly-[Brown]-Paterson). La sobrecarga de hierro presenta múltiples causas. En la hemocromatosis genética, se encuentra una pigmentación bucal en 10 a 15 % de los casos: pigmentación azul grisácea del paladar duro, menos marcada a nivel de la encía adherida.

La carencia en zinc puede traducirse por una hipogeusia, una paraqueratosis de la lengua y una hiposmia. El cuadro más completo es el realizado por la acrodermatitis enteropática (o síndrome de Danbolt y Closs) que, en el recién nacido que se alimenta con leche de vaca o con una alimentacion mixta, provoca una queilitis angular, lesiones aftoides superficiales con fondo de estomatitis eritematosa, sobre todo a nivel de las mucosas yugales y menos frecuentemente a nivel del paladar, de las amígdalas y de las encías.

La intoxicación por la plata da lugar al cuadro del argirismo (o argiria) caracterizado por una coloración gris metálica o lilácea de la piel, predominando en zonas expuestas a la luz, así como por una coloración de las encías y las mucosas bucal y lingual.

La intoxicación por arsénico aparece en caso de ingestión de compuestos de arsénico: se encuentran signos digestivos agudos precoces (síndrome coleriforme) y una estomatitis arsenical eritematosa seca, dolorosa, con una disfagia dolo-

rosa y un olor aliáceo del aliento. La estomatitis arsenical no debe confundirse con la gingivoestomatitis necrótica de la agranulocitosis arsenical.

La intoxicación por el bismuto se debía, sobre todo, a las sales oleosolubles de bismuto. Era señalada por una sequedad bucal y luego aparecería una gingivitis, que podía agravarse y extenderse para producir a veces una estomatitis intensa ulceromembranosa. Contrariamente a la estomatitis mercurial, la estomatitis bismútica se reconoce más fácilmente gracias al ribeteado azul gingival y a las manchas azules o negras yugales y linguales, debidas al depósito de bismuto metal.

La intoxicación mediante el cadmio de los trabajadores metalúrgicos expuestos crónicamente al *spray* corrosivo de cadmio, provoca lesiones bucodentarias análogas a las observadas en los obreros que adhieren el cromo: ulceraciones únicas o múltiples de las mucosas (bucales, nasales) y coloración amarillenta del cuello de los dientes afectados (corrosión) por los ácidos derivados del cadmio.

El mercurio puede ser tóxico en tres formas (elemento, sal inorgánica, metilmercurio). La intoxicación mediante las sales de mercurio inorgánico tiene manifestaciones bucodentarias particularmente espectaculares; en el estadio crónico provoca los mismos trastornos neurológicos que los descritos para los vapores de mercurio con, además, una gingivitis, ulceraciones gingivales, una sialorrea, incluso una estomatitis y una periodontitis, con una caída prematura de los dientes. Una coloración discreta grisácea de la mucosa bucal es posible.

La intoxicación mediante el plomo presenta el síndrome clínico de saturnismo, sobre todo en los niños, con secuelas neurológicas definitivas para dosis consideradas inofensivas en el pasado. Un depósito gingival discontinuo azul-negro subepitelial puede observarse en el cuello de los dientes, en particular durante una gingivitis crónica secundaria a la falta de higiene. Puede sentirse un gusto metálico.

ENFERMEDADES LISOSÓMICAS DE ACUMULACIÓN

Entre estas numerosas enfermedades se encuentran las esfingolipidosis, como la enfermedad de Fabry, que es una cerebrosidosis (o glicoesfingolipidosis) del niño varón y tiene cuatro fases. La erupción angioqueratósica característica de la afección (máculas o pápulas telangiectásicas rojo sangre o rojo negruzco) se encuentra a nivel de las mucosas (encías, mucosas yugales, cara dorsal de la lengua, velo del paladar).

ENFERMEDADES HEREDITARIAS DEL TEJIDO CONJUNTIVO

Entre las enfermedades hereditarias generalizadas secundarias del tejido conjuntivo, sólo se considerará la excepcional lipoidoproteinosis de la piel y de las mucosas (enfermedad de Urbach-Wiethe). Sobre las mucosas labiales y bucales se encuentran, desde antes de la pubertad, pequeñas placas blanco-amarillentas, ligeramente induradas formando un «mosaico» con la mucosa rosa. La lengua, infiltrada, firme, pierde su movilidad (dificultad de protracción). La voz es ronca. El velo del paladar, los repliegues epiglóticos, la faringe, la laringe y a veces las cuerdas vocales, se engrosan y se deforman. La afección se estabiliza al final de la adolescencia.

ENFERMEDADES ADQUIRIDAS DEL TEJIDO CONJUNTIVO

El lupus eritematoso diseminado es un síndrome clínico multisistémico caracterizado por lesiones inflamatorias de numerosos tejidos y órganos y asociado a la presencia de anticuerpos séricos dirigidos principalmente contra constituyentes nucleares. Las lesiones mucosas aparecen en un tercio de los pacientes *(fig. 5)*. Se presentan en forma de pequeñas ulceraciones aftoides superficiales a menudo indoloras, generalmente a nivel de la cavidad bucal y de la nariz y a veces a nivel de la laringe. La presencia de una atrofia rodeada de hiperqueratosis, hace pensar más bien en las lesiones del lupus discoideo *(fig. 6)*. La biología del lupus es suficientemente característica para que se pueda hablar de biología de tipo lúpico.

La esclerodermia o mejor dicho la esclerosis sistémica progresiva es una enfermedad polisistémica que evoluciona en tres estadios: edematoso, indurado y atrófico *(fig. 7)*. Estos tres estadios se encuentran a nivel de la mucosa bucal. En el estadio atrófico, la mucosa es pálida, lisa, con un proceso de retracción *(fig. 8)*: la mucosa no se arruga más, el frenillo de la lengua se encoge, es tendinoso y brillante; los pilares y la úvula se retraen de la misma manera y los dientes se vuelven móviles. Esto da lugar a una molestia funcional importante en razón de los trastornos de la movilidad lingual, del habla, de la masticación y de la deglución, sobre todo cuando existe paralelamente una lesión muscular. La asociación de un síndrome seco (síndrome de Sjögren secundario) no es rara. La esclerodermia es excepcionalmente localizada (en el labio).

El cuadro de los síndromes de vasculitis inmunológicas (angeítis granulomatosas, periarteritis nudosa, etc.) agrupa afecciones dispares que poseen una base anatomopatológica común: lesiones necrosantes o inflamatorias de las paredes vasculares ligadas a un mecanismo inmune.

La granulomatosis de Wegener es una angeítis sistémica que predomina en las vías respiratorias superiores, en la lengua, las encías y el pulmón. Asocia granulomas necrosantes y ulcerados, linfoplasmocitarios y de células gigantes, una vasculitis necrosante, así como una glomerulonefritis segmentaria y focal.

La periarteritis nudosa o enfermedad de Kussmaul-Maier es una vasculitis sistémica que aparece a cualquier edad, sobre todo en el adulto. Además de las lesiones cutáneas y extracutáneas conocidas, a veces existen lesiones mucosas, zonas de necrosis superficial, circinadas, que tienen en la periferia un ribeteado inflamatorio de demarcación (paladar, velo, amígdalas) y petequias en la pared posterior de la faringe.

El síndrome de Behçet es una afección principalmente plurisistémica, caracterizada por la tríada «ulceraciones bucales-ulceraciones genitales-uveítis», pero otras complicaciones pueden pertenecer al cuadro (trombosis venosas, manifestaciones intestinales y neurológicas, etc.). Las aftas, que son uno de los síntomas, son idénticas a las aftas de la aftosis bucal crónica reincidente banal. El afta bucal evoluciona esquemáticamente en cuatro fases. La fase prodrómica (fase 1) es dolorosa (sensación de picor o de quemaduras de menos de 24 horas). Sigue una corta fase preulcerativa (fase 2), durante la cual se desarrollan una o lesiones eritematosas, maculares o papulosas, incluso vesiculosas (vesículas efímeras generalmente desapercibidas). Luego, el afta se ulcera (fase 3) de manera puntiforme o lenticular, pero no sangra nunca. Estas ulceraciones son dolorosas, tienen de 2 a 10 mm de diámetro, con un fondo necrótico amarillento, «mantequilla fresca». Son generalmente superficiales, aisladas (afta de aspecto vulgar) o múltiples, incluso en «ramo» (aftas miliares llamadas igualmente ulceraciones herpetiformes de Cooke, más frecuentes en la mujer) o a veces son profundas (afta necrosante, antiguamente denominada «periadenitis» de Sutton *(fig. 9)*. Su borde es neto, tallado con sacabocados, con un ribeteado periférico inflamatorio de color rojo intenso. La base, muy ligeramente edematosa, permanece flexible y no indurada, salvo en las variedades necrosantes. Éstas obstaculizan el habla y la alimentación. Ulceraciones aftoides, sin ribeteado inflamatorio, a veces no dolorosas pueden coincidir con las aftas. Las aftas persisten 1 a 2 semanas, clásicamente sin adenopatía satélite y desaparecen progresivamente sin dejar cicatriz (fase 4), salvo en las variedades necrosante.

5 *Lesiones mucosas (yugales) de lupus eritematoso diseminado.*

6 *Lesiones cutáneas (discoides) de lupus eritematoso diseminado.*

7 *Esclerodermia localizada en el labio.*

8 *Esclerodermia localizada en la encía y en el frenillo labial superior (es el mismo paciente que en la figura 7).*

La sarcoidosis (o enfermedad de Besnier-Boeck-Schaumann) es una enfermedad multivisceral crónica de etiología desconocida. Las lesiones mucosas sintomáticas se localizan principalmente a nivel de las vías aéreas superiores, pero pueden observarse ocasionalmente a nivel de la cavidad bucal *(figs. 10, 11)*, en las amígdalas o en la faringe. Son nódulos más o menos voluminosos de tinte rojo violáceo o pardusco. El diagnóstico

9 *Aftosis necrosante labial de una «periadenitis» de Sutton.*

10 *Localización labial de una sarcoidosis.*

11 *Lesiones palatinas durante una sarcoidosis.*

12 *Localización palatina de una púrpura.*

es histológico. Las biopsias de estas mucosas, incluso sin lesión o en zona sana, muestran a menudo lesiones histológicas típicas de sarcoidosis. Cabe señalar el interés de la biopsia de las glándulas sublinguales en el diagnóstico de las localizaciones extrabucales, principalmente pulmonares.

El granuloma centrofacial idiopático, denominado también granuloma maligno de la cara, se caracteriza por una necrosis y una destrucción progresiva de la nariz, de los senos paranasales y del paladar, con lesiones erosivas en las estructuras óseas y los tejidos blandos contiguos de la cara. Está incluido en la familia de los linfomas malignos.

13 *Manifestación lingual de un linfoma.*

Patología de órganos o de sistemas

Las enfermedades hematológicas (anemias, anomalías de la hemostasia, leucemias, enfermedades linfocitarias proliferativas, enfermedades histiocitarias proliferativas) *(figs. 12, 13),* amiloides, endocrinas (diabetes) *(fig. 14),* cardiovasculares gastrointestinales o renales pueden tener manifestaciones bucofaríngeas. Las manifestaciones de las hemopatías están descritas en otro fascículo de la Encyclopédie Médico-Chirurgicale.

Las enfermedades amiloides (o amiloidosis, amilosis) se caracterizan por el depósito extracelular de varias sustancias fibrilares proteicas de tipo «amiloide» a nivel de diversos órganos. Las enfermedades amiloides reúnen varias entidades clínicas (formas sistémicas, localizadas, seniles), primitivas o secundarias, que se diferencian también por el tipo de sustancia amiloide acumulada. La lesión cutánea más frecuente es de tipo purpúrico; un segundo tipo de lesión consiste en pápulas o placas enceradas, que incluso pueden ser nodulares y seudotumorales. Estas mismas lesiones pueden encontrarse a nivel de la cavidad bucal: petequias, equimosis, pápulas y nódulos. Con más frecuencia, se constata una infiltración de la lengua, que puede provocar su induración y disminuir su movilidad, provocando la aparición de dificultades del lenguaje. Además, esta infiltración lingual puede conducir a una macroglosia difusa, lisa, indentada lateralmente y eventualmente seca, lo que constituye una complicación tardía de las amiloidosis primitivas, con dificultades alimentarias o incluso respiratorias secundarias. A veces se constata una infiltración de las encías.

Entre las enfermedades digestivas, cabe recordar las manifestaciones bucofaríngeas de las enfermedades inflamatorias intestinales, como la colitis ulcerosa y la enfermedad de Crohn, de aspecto aftoide. En la enfermedad de Crohn, estas lesiones toman un aspecto abollado por múltiples nódulos troceados en «pequeñas baldosas» o en «rodajas» por fisuras. Este aspecto típico se ve a nivel de la mucosa yugal. Las localizaciones labiales presentan, sobre todo, una induración y una tumefacción. Excepcionalmente, se constatan lesiones granulomatosas gingivales u otras *(fig. 15),* en zona dentada o no, o ulceraciones palatinas o incluso lesiones mucosas pustulosas como consecuencia de una piostomatitis vegetante.

14 *Gingivitis grave reveladora de una diabetes.*

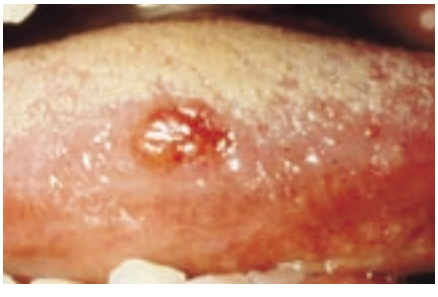

15 *Lesión granulomatosa lingual de una enfermedad de Crohn.*

Las enfermedades renales también tienen manifestaciones bucofaríngeas, que dependen de la afección causal, de los desórdenes electrolíticos, de las alteraciones del hemograma (anemia), de la mayor susceptibilidad a las infecciones o incluso a los tratamientos aplicados (en caso de diálisis o de trasplantes). Sólo se mencionarán más que las manifestaciones de la uremia: xerostomía (por respiración bucal o deshidratación), encías friables y estomatitis «urémica» eritematotopultácea (como consecuencia de la uremia y/o de una candidiasis), incluso ulcerosa (por decomposición en amoníaco de la urea salival por las bacterias bucales) reversible durante las diálisis.

Cualquier referencia a este artículo debe incluir la mención del artículo original: Piette E, Billet J et Beauvillain de Montreuil C. Manifestations buccopharyngées des dermatoses. Encycl Méd Chir (Editions Scientifiques et Médicales Elsevier SAS, Paris, tous droits réservés), Oto-rhino-laryngologie, 20-524-A-10, 1999, 10 p.

[1] Bluestone CD, Stool SE, Kenna MA. Pediatric otolaryngology. Philadelphia : WB Saunders, 1995 : 1-1864

[2] Fitzpatrick TB, Eisen AZ, Wolff K, Freedberg IM, Austen KF. Dermatology in general medicine. New York : McGraw-Hill, 1993 : 1-3200

[3] Hurwitz S. Clinical pediatric dermatology. Philadelphia : WB Saunders, 1993 : 1-742

[4] Mandell GL, Bennett JE, Dolin R. Principles and practice of infectious diseases. New York : Churchill Livingstone, 1995 : 1-2803

[5] Piette E, Reychler H. Traité de pathologies buccale et maxillofaciale. Bruxelles : De Boeck Université, 1991 : 1-1977